



УДК 616.831-005:616. 831.94

Г.М. Кангельдеева, Г.Ж. Сакенова, Е.В. Макиевская

Инсультный центр, КГП на ПХВ «Павлодарская городская больница №1»  
г. Павлодар, Казахстан

## КЛИНИЧЕСКИЙ СЛУЧАЙ ВЕДЕНИЯ ПАЦИЕНТКИ С СУБАРАХНОИДАЛЬНЫМ КРОВОИЗЛИЯНИЕМ ВО ВРЕМЯ БЕРЕМЕННОСТИ

**Резюме:** Артериовенозная мальформация (АВМ) - врожденная аномалия, наиболее часто встречающаяся в головном мозге (ГМ). АВМ представляет собой различной формы и величины клубки, образованные вследствие беспорядочного переплетения патологических сосудов. В АВМ чаще всего отсутствует капиллярная сеть, вследствие чего осуществляется прямое шунтирование крови из артериального бассейна в систему поверхностных и глубоких вен мозга.

**Ключевые слова:** Инсульт, субарахноидальное кровоизлияние, артериовенозная мальформация.

**Актуальность.** Артериовенозная мальформация (АВМ) - врожденная аномалия, наиболее часто встречающаяся в головном мозге (ГМ). АВМ представляет собой различной формы и величины клубки, образованные вследствие беспорядочного переплетения патологических сосудов. В АВМ чаще всего отсутствует капиллярная сеть, вследствие чего осуществляется прямое шунтирование крови из артериального бассейна в систему поверхностных и глубоких вен мозга [1].

Эта аномалия сосудов встречается в популяции в 0,01% [2]. Возрастной пик проявления отмечается в 20—40 лет. Наибольшую опасность представляет угроза разрыва сосудов АВМ и кровоизлияния. При разрыве сосудов мальформации кровь изливается в паренхиму, желудочки мозга или субарахноидальное пространство. Клинически кровоизлияние проявляется внезапно развившейся интенсивной головной болью, нарушением сознания, слабостью и потерей чувствительности в конечностях. У 47% пациентов могут возникать осложненные формы кровоизлияния: с формированием внутримозговых (38%), субдуральных (2%) и смешанных (13%) гематом. Смертность от внутримозговых гематом может наступить с вероятностью 10—30%. Риск повторного кровоизлияния составляет около 6%, при этом увеличивается вероятность развития новых неврологических нарушений или летального исхода [1, 2].

Кровотечение из АВМ является причиной 5—12% всей материнской смертности, 23% всех внутричерепных кровоизлияний у беременных [3].

Диагностический комплекс для выявления АВМ должен обязательно включать магнитно-резонансную томографию (МРТ) с магнитно-резонансной ангиографией (МРТ-АГ), компьютерную томографию (КТ) [4].

Выбор метода лечения АВМ зависит от локализации мальформации, ее размеров и наличия предыдущих кровоизлияний. Существует три основных варианта лечения — прямое хирургическое вмешательство, эндоваскулярное, радиохирургическое.

АВМ головного мозга во время беременности встречается редко, но является грозным ее осложнением [5—7]. Публикации на данную тему, описание, главным образом, клинических наблюдений не многочисленны. Некоторые авторы [7—10] считают, что беременность повышает риск разрыва АВМ, однако единого мнения по этому вопросу нет.

В. Gross, R. Du в своей работе [6] рассматривают 62 беременности, закончившиеся родами, у 54 женщин с АВМ. По результатам исследования риск кровоизлияния во время беременности составил 8,1% по сравнению с 1,1% у небеременных женщин. Таким образом, по полученным данным, беременность увеличивает риск кровоизлияний у пациенток с АВМ. Авторы рекомендуют хирургическое лечение мальформации у женщин на этапе прегравидарной подготовки, особенно в случае наличия у них кровоизлияния в анамнезе [7].

Субарахноидальное кровоизлияние вследствие разрыва интракраниальной аневризмы — редкое, но наиболее тяжелое осложнение во время беременности. Оно увеличивает риск материнских ле-

тальных исходов. В настоящее время в структуре материнской смертности экстрагенитальные заболевания занимают ведущее место, чем объясняется актуальность широкого изучения данной темы. Особое место среди экстрагенитальных заболеваний, осложняющих течение беременности, родов, а также послеродового периода, занимает острое нарушение мозгового кровообращения (ОНМК) как наиболее грозное и опасное состояние. Субарахноидальные кровоизлияния (САК) — занимают третье место по распространенности среди неакушерских причин материнской смертности.

**Материалы и методы:** В данной работе представлен клинический случай успешного завершения беременности у женщины с диагнозом: ЦВБ. Повторное ОНМК. Субарахноидальное кровоизлияние с ВЖК. АВМ паравентрикулярной области правой затылочной доли. Состояние после ОНМК по геморрагическому типу (2003, 2006, 2008гг). Состояние после частичной эмболизации АВМ (04.2009г); [160.8]; Беременность 27 недель. Миома матки. Гестационный сахарный диабет. Анемия легкой степени смешанного генеза.

#### **Описание клинического случая:**

Пациентка М., 24.07.1983 г.р. Доставлена в приемный покой бригадой скорой помощи.

Жалобы при поступлении: на выраженную головную боль, боли в шейном отделе позвоночника.

Анамнез заболевания: Со слов пациентки заболела остро 18.11.18г вечером, когда появилась выраженная головная боль. 19.11.18 в связи отсутствием улучшения состояния вызвали СП, доставлена в urgentный Инсультный центр 1 ГБ. Осмотрена консилиумом и с письменного согласия пациентки выполнено КТ головного мозга. Заключение: признаки ВЖК. Состояние после эмболизации АВМ теменной доли справа. Госпитализирована в БИТ Инсультного центра.

Анамнез жизни: Перенесла ОНМК по типу САК в 2003, 2006, 2008 г с хорошим восстановлением, неврологического дефицита не отмечалось. В 2009 г обследована в АО НЦН г. Астана, д-з: АВМ паравентрикулярной области правой затылочной доли. 02.04. 2009 проведена операция-рентгеноваскулярная эмболизация компартментов и афферентных ветвей АВМ правой задней мозговой артерии. 13.01.2014 г консультирована в АО НЦН г Астана зав. отделением сосудистой и функциональной нейрохирургии и рекомендована госпитализация в плановом порядке для проведения

селективной ангиографии. В настоящее время состоит на Д учете по беременности с 8 недель. Беременность 3 –ая, желанная. В анамнезе 2 прерывания беременности на малых сроках.

**Объективно при поступлении:** Рост – 168 см, вес- 64 кг, ИМТ – 22.8 Общее состояние тяжелое, обусловленное ВЖК. Положение вынужденное. Кожные покровы физиологической окраски. Лимфоузлы не увеличены. Дыхание через нос свободное, аускультативно в легких везикулярное дыхание, хрипов нет. ЧДД – 16 в мин. Тоны сердца приглушены, ритм правильный, ЧСС - 74 в мин. АД– 90/60 мм.рт.ст. Язык чистый. Живот мягкий, безболезненный, увеличен за счет беременности. Печень по краю реберной дуги. Селезенка не пальпируется. Стул – регулярный, оформленный. Симптом поколачивания отрицательный с обеих сторон. Мочеиспускание самостоятельное, безболезненное. Периферических отеков нет.

Неврологический статус: Сознание по ШКГ 15 баллов. ЧМН – глазные щели, зрачки OD = OS. Фотореакция сохранена. Нистагма нет. Лицо – симметрично, язык по средней линии. Глоточный рефлекс сохранен. Сухожильные рефлексы без разницы сторон. В пробе Барре без провисания. Мышечная сила в конечностях 5 баллов. Ригидность затылочных мышц 4-5 п/п. Патологических знаков нет. По шкале Ханта-Хесса 2 балла.

**Лабораторные анализы:** Общий анализ крови [19.11.2018]: гемоглобин 104.0 г/л, эритроциты 3.42, цвет, показатель 0.91, тромбоциты 234.0, лейкоциты 12.4, палочкоядерные 4, сегментоядерные 80, эозинофилы 1.0, моноциты 5.0, лимфоциты 10.0, скорость оседания эритроцитов 25 мм/час. Биохимический анализ крови [19.11.2018]: общий белок 59,4 г/л, мочевины 2,5 ммоль/л, креатинин 48,0 ммоль/л, глюкоза 4,7 ммоль/л, калий 3,8 ммоль/л, натрий 136 ммоль/л, хлориды 107 ммоль/л, АлаТ 15 у/л, АсаТ 15 у/л, билирубин (общий) 8,3, мкмоль/л, билирубин (прямой) 3,0 мкмоль/л, холестерин 6,75 ммоль/л, триглицериды 1,85 ммоль/л, креатинкиназа 119 у/л. Коагулограмма [19.11.2018]: АЧТВ 24, фибриноген 3,3, протромб (индекс) 83, МНО 1,2. Анализ мочи [19.11.2018]: цвет светло-желтый, прозрачность прозрачный, белок не обнаружен, лейкоциты 2-3, эритроциты (неизмененные) 4-5, бактерии ++++. Анализ спинномозговой жидкости [19.11.2018]: количество 1,2, цвет до центрифугирования красный, прозрачность до центрифугирования мутный, цвет после центрифугирования светло-желтый, прозрачность после центрифугирования про-



зрачный, цитоз 370,0кл, белок 0,36, реакция Панди +, нейтрофилы 91, лимфоциты 9. Кровь на RW от 19.11.2018г отриц. Кровь на ВИЧ от 02.08.2018г из обменной карты беременной – отриц.

**Инструментальные данные:** Электрокардиограмма [19.11.2018]: RG-заключение: синусовая тахикардия, ЧСС 91 уд/мин. Нормальное положение ЭОС. Изменение в нижней ст.

УЗИ во II триместре беременности [20.11.2018]: Заключение: беременность 27 недель. Головное предлежание. Миома матки.

19.11.2018г. Протокол компьютерной томографии головного мозга: На серии МСКТ получены изображения суб- и супратенториальных структур в белом веществе полушарий большого мозга очаговых изменений не выявлено. В правом боковом и 4-ом желудочках отмечаются зоны плотностью +54ед.Н.. В теменной доле справа отмечаются участки металлической плотности с артефактами от них. Срединные структуры мозга не смещены. Сильвиевы щели симметричны, не расширены. Боковые желудочки асимметричны, шириной на уровне тел 8,8мм. 3-й желудочек до 8,5мм. 4-ый желудочек не расширен. Субарахноидальное пространство полушарий большого мозга не расширено. Конвекситальные борозды коры головного мозга не углублены, не расширены. Миндалины мозжечка расположены на уровне линии Чемберлена. Заключение: КТ-признаки ВЖК. Состояние после эмболизации АВМ теменной доли справа

**Консультативные данные:** Врач-гинеколог [19.11.2018]: Диагноз: Беременность 27 недель. Миома матки. Гестационный сахарный диабет. Анемия легкой степени смешанного генеза.

**Консилиум(ы):** 20.11.18г по рекомендации заведующего отделением сосудистой и функциональной нейрохирургии АО НЦН г. Астаны выписка и

КТ сканы были направлена в НЦНХ г. Астаны для решения вопроса о дальнейшей тактике

обследования и ведения больного. Рекомендовано направить пациентку в АО НЦН г. Астана, для оказания ВТМУ воздушным судном по линии сан. Авиации в сопровождении врача реаниматолога и мед. Сестры учитывая тяжесть состояния пациентки.

21.11.18г пациентка доставлена в АО «Национальный центр нейрохирургии» г. Астаны.

21.11.2018г проведена экстренная операция по жизненным показаниям (эмболизация АВМ правой затылочной доли головного мозга),

при выписке рекомендовано МРА, МРТ в TOF режиме через 3 месяца. Выписана 26.11.18г.

27.11.18г госпитализирована для продолжения лечения в ИЦ Павлодарской ГБ № 3, где получила лечение по 13.12.2018г с диагнозом: Цереброваскулярная болезнь. Повторный геморрагический инсульт по типу субарахноидальное кровоизлияние с прорывом в желудочковую систему, подострая стадия. Состояние после частичной эмболизации артериовенозной мальформации теменной доли справа (2009 г.). Состояние после эмболизации артериальной мальформации правой ЗМА (от 21.11.2018 г.). Анемия легкой степени. Беременность 30 недель 1 день. Выписана 13.12.18г с улучшением. Рекомендовано продолжить немотан в таблетках, контроль уровня гемоглобина, наблюдение акушер-гинеколога и невролога по месту жительства.

04.02.2019 г. госпитализирована в ПОПЦ учитывая жалоб на резкую боль в пояснице и пульсирующую головную боль. Произведена компьютерная томография головного мозга. В сравнении с предыдущими снимками без ухудшения. С учетом доношенного срока и наличия тяжелой ЭГП консилиумом решено транспортировать авиатранспортом по линии Республиканской санитарной авиации для госпитализации и родоразрешения в ННМЦиД.

07.02.19г в условиях НЦМД проведена экстренная операция кесарево сечение, извлечен живой, доношенный плод женского пола, по шкале Апгар 9 баллов. Выписаны в удовлетворительном состоянии. При выписке мама и малыш чувствуют себя прекрасно.

**Заключение:** В литературе описаны случаи успешных операций по поводу разрыва АВМ во время беременности и ее пролонгирования до доношенного срока. Существует мнение, что тактика лечения АВМ во время беременности должна в первую очередь основываться на учете неврологических, а не акушерских показаний. Тяжесть состояния женщин с разрывом АВМ усугубляется наличием беременности. Необходимо решить вопросы о целесообразности ее пролонгирования, выборе времени и метода родоразрешения. По данным современной литературы [3, 5, 14], авторы отдают предпочтение кесареву сечению (КС), однако описаны случаи самопроизвольных родов, в данной ситуации многое зависит от наличия операций по поводу удаления, либо исключения из кровотока мальформации,

выраженности клинических проявлений и перенесенного кровоизлияния в анамнезе.

Анализ вышеизложенного клинического случая убеждает в том, что своевременная диагностика и правильная оценка состояния степени тяжести пациента (несмотря на скудность жалоб), полноценно собранный анамнез, правильно выбранная тактика ведения, а также коллегиальный подход неврологами, акушерами-гинекологами, нейрохирургами, анестезиологами и нейрореани-

матологами сыграли ключевую роль в постановке правильного диагноза на ранних этапах. Слаженная работа медицинских учреждений Павлодарской области, линии Республиканской сан.авиации, специалистов Национального центра нейрохирургии и Национального центра материнства и детства способствовали не только улучшению состояния пациентки, сохранению жизни, а также пролонгированию и счастливому завершению беременности.

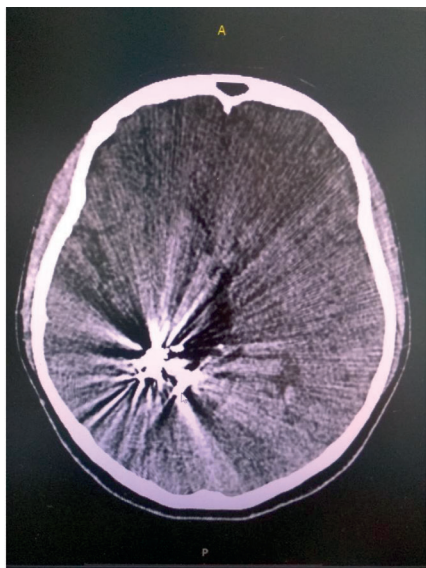


Рисунок 1. КТ головного мозга от 19.11.19г: Состояние после эмболизации АВМ теменной доли с права (04.2009г)

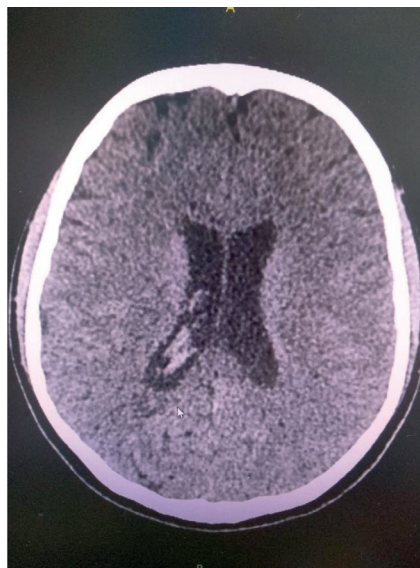


Рисунок 2. КТ головного мозга от 19.11.19г: КТ признаки ВЖК.

#### СПИСОК ЛИТЕРАТУРЫ

1. Филатов Ю.М, Элиава Ш.Ш., Яковлев С.Б. АВМ головного мозга. Многотомное руководство: «Современные технологии и клинические исследования в нейрохирургии». М.: 2012;309-325. .
2. Beijnum J, Worp B, Buis DR, Al-Salman R, Kappelle LJ, Rinkel GE, Alga A. Treatment of brain arteriovenous malformations: a systematic review and meta-analysis. JAMA. 2011;306:18:2011-2019.
3. Agarwal N, Schalet G, Shah M, Svider P, Prestigiacomo CJ, Chirag D, Gandhia CD. Endovascular management of cerebral arteriovenous malformations in pregnancy: Two case reports and a review of the literature. J Neurol Res. 2012;2:5:215-220.
4. Block HS, Biller O. Neurology of pregnancy. Handbook of Clinical Neurology. 2014; 1:121(3ed series):1595-1622.



*Г.М. Кангельдеева, Г.Ж. Сакенова, Е.В. Макиевская*

*«№1 Павлодар қалалық ауруханасы» ШЖҚ МҚК, Инсульт орталығы,  
Павлодар қ., Қазақстан*

## **СУБАРАХНОИДАЛДЫ ҚАН ҚҰЙЫЛУЫ БОЛҒАН ЖҮКТИ ӘЙЕЛДІ ЖҮРГІЗУІНІҢ КЛИНИКАЛЫҚ ЖАҒДАЙЫ**

**Түйіндеме:** Артериовенозды мальформация (АВМ) - бас миында жиі кездесетін туа біткен аномалия (ГМ). АВМ патологиялық тамырлардың ретсіз өрілуі салдарынан пайда болған түрлі формалар мен түйнектің мөлшері болып табылады. АВМ-да көбінесе капиллярлы желі жоқ, соның салдарынан артериялық бассейнен мидың үстіңгі және терең тамырлары жүйесіне қанды тікелей шунттау жүзеге асырылады

**Кілт сөздер:** Жіті қан құйылу бұзылыстары, субарахноидальды қан құйылу, артериовенозды мальформация.

*G.M. Kangeldeeva, G.Zh. Sakenova, E.V. Makievskaya  
Stroke center, Pavlodar city hospital №1, Pavlodar city, Kazakhstan*

## **CLINICAL CASE OF THE PATIENT MANAGEMENT WITH SUBARACHNOID HEMORRHAGE DURING PREGNANCY**

**Summary:** Arteriovenous malformation (AVM) is a congenital anomaly most commonly found in the brain (GM). AVM is a different shape and size of the tangles formed due to the chaotic interweaving of pathological vessels. In AVM, most often there is no capillary network, because of which direct shunting of blood from the arterial pool to the system of superficial and deep veins of the brain is carried out.

**Key words:** Stroke, subarachnoid hemorrhage, arteriovenous malformation.